

Dra. Paula Adriana Murillo Fernández,¹
 Dra. María Teresa Facha García,¹
 Dr. Manuel Martínez López,¹
 Dr. Jorge Vázquez Lamadrid,¹
 Dr. Aurelio Ríos Vaca²

Hematoma subdural agudo del conducto raquídeo torácico asociado al uso de anticoagulantes: Reporte de un caso y revisión de la literatura.

RESUMEN

Objetivo: Definir las características clínicas e imagenológicas por medio de IRM del hematoma subdural del conducto raquídeo.

Métodos: Se presenta el caso clínico de una mujer con Lupus eritematoso generalizado y Síndrome de antifosfolípidos en tratamiento con anticoagulantes quien desarrolló un síndrome medular agudo que requirió manejo quirúrgico.

Resultados: Se realizó IRM de columna torácica demostrándose un

hematoma subdural del conducto raquídeo a nivel T4-T6 que producía compresión medular y explicaba los signos y síntomas de la paciente.

Conclusiones: La IRM es un método de diagnóstico útil en los casos de hematoma subdural del conducto raquídeo. En el presente caso y en otros descritos en la literatura este método permite un diagnóstico específico y una adecuada caracterización anatómica necesaria para el seguimiento de los enfermos.

continúa en la pág. 288

¹ De la Unidad de Resonancia Magnética Hospital Médica Sur, Fundación Clínica y del ² Instituto Nacional de Ciencias Médicas y Nutrición Salvador Zubirán. Puente de piedra No. 150, Col. Toriello Guerra, 14050, México D.F. Copias (copias): Dra. Paula Adriana Murillo Fernández E-mail: adriamur@aol.com

Introducción

El Hematoma Subdural del conducto raquídeo es una condición poco frecuente asociada a una variedad de factores predisponentes entre los que se incluyen coagulopatías, tratamiento anticoagulante, punción lumbar, tumores, malformaciones vasculares y trauma.¹ Es importante reconocerlo ya que conlleva a la compresión del cordón medular y debe ser evacuado antes de que ocurra un daño medular irreversible.^{2,3} La resonancia magnética ha sido propuesta como el estudio de imagen de elección para la detección de hematomas del conducto raquídeo.

Reporte del Caso

Paciente femenina de 60 años con antecedente de Lupus eritematoso generalizado y Síndrome antifosfolípidos desde hace cinco años en tratamiento con warfarina y predniso-

na, acudió al servicio de urgencias por presentar dolor intenso en la región cervical y dorsal, tipo ardoroso, de inicio súbito posterior a toser en forma intensa; el dolor aumentaba con el movimiento y se irradiaba a hombros y brazos. A la exploración física se encontró una TA de 165/70 mmHg, dolor a la flexión de cuello y a la palpación de apófisis espinosas de vértebras cervicales, leve rigidez de nuca y arcos de movilidad limitados. Las extremidades inferiores presentaban equimosis y telangiectasias. No había Babinski. Ocho horas después de haber iniciado el cuadro doloroso se agregó parálisis e hipoestesia de miembro pélvico izquierdo y nivel sensitivo T6, la hipoestesia se extendió a miembro pélvico derecho. Se agregó hiperreflexia de las cuatro extremidades. Las extremidades superiores con sensibilidad y movimientos normales. Desarrolló retención aguda de orina y fue neces-

ABSTRACT

Purpose: Define the clinical and image characteristics, by means of MRI, of the subdural hematoma in the rachidian duct.

Methods: A clinical case is submitted of a woman with generalized erythematous Lupus and antiphospholipids syndrome under a treatment with anticoagulants who developed an acute medullar syndrome requiring surgical handling.

Results: MRI of the thoracic column was performed, showing a subdural hematoma of the rachidian duct at the T4-T6 level, which caused medullar compression explaining the signs and symptoms of the patient.

Conclusions: MRI is a useful diagnosis method in the cases of subdural hematoma of the rachidian duct. In this case and others described in the literature, this method enables a specific diagnosis and an adequate anatomic characterization for patient follow-up.

rio colocar sonda Foley. A la exploración de miembros inferiores con fuerza muscular 0/5, hiperreflexia, hipoestesia inferior derecha, anestesia izquierda y Babinski bilateral. Sus laboratorios reportaron TP de 42.8 e INR de 3.8. Se realizó Resonancia magnética de columna torácica que reportó hematoma subdural del conducto raquídeo a nivel de T4-T6 con compromiso medular (Figura No. 1). 22 horas después de iniciado el cuadro clínico y haber corregido los tiempos de coagulación, se le realizó laminectomía de T3 a T6 y se evacuó un hematoma subdural; no se encontró evidencia de malformación vascular, tumor u otra patología. El reporte histopatológico fue de hemorragia y fibrina con formación de coágulo asociado a polimorfonucleares. Cinco horas después de la cirugía la paciente recuperó la sensibilidad en hemiabdomen y extremidad inferior derecha. Diez horas después aún presentaba hiperreflexia, Babinski, hipoestesia y fuerza 1/5 en extremidad inferior izquierda. 16 horas después había movimientos en ambas piernas.

Discusión

El hematoma subdural del conducto raquídeo es una entidad poco frecuente debida a varios factores predisponentes, aunque en ocasiones no existe una causa que lo explique. La primera descripción clínica fue reportada por Schiller en 1948;² las primeras descripciones con imagen de Resonancia magnética se realizaron en la década de los noventa. Se ha encontrado que los hematomas del conducto raquídeo también pueden ocurrir en forma espontánea o después de un esfuerzo tal como estornudar o toser.³ Excepcionalmente esta relacionado con la ruptura de una malformación vascular.²

Desde el punto de vista fisiopatológico, la causa de los hematomas subdurales es discutida, se postula que el in-

cremento súbito de la presión abdominal o torácica puede elevar la presión de los vasos, especialmente en las venas radiculomedulares, ya que no presentan válvulas y cruzan los espacios subdural y subaracnoideo. Si la presión del líquido cefalorraquídeo no neutraliza estas fuerzas, puede ocurrir ruptura de estos vasos y consecuentemente el sangrado (Figura No. 2).⁴

El hematoma subdural generalmente se presenta con dolor local súbito de espalda o cuello, seguido por signos de compresión de la médula espinal o la cauda equina, con instalación aguda.² El déficit neurológico evoluciona en forma gradual aparentemente porque el proceso de hemostasia primaria es efectivo sólo transitoriamente por lo que el sangrado puede ocurrir varias horas o días después.⁵ Es difícil distinguir entre el hematoma subdural y el epidural; aunque el hematoma subdural tiene una evolución más rápida y ha sido asociado con hemorragia subaracnoidea manifestada por incremento en la presión intracraneal o con hematoma subdural intracraneal.² El hematoma epidural es más frecuente que el subdural, lo que puede ser explicado por la mayor vascularidad a nivel de espacio epidural.¹ Ambos pueden producir compresión del cordón medular y déficit neurológico si no es tratado oportunamente (Figura No. 3).

A diferencia de los hematomas epidurales que producen obliteración de la grasa epidural, los hematomas subdurales se localizan dentro del saco tecal, separados de la grasa extradural y de las estructuras óseas adyacentes. La sangre subdural por lo general presenta localización ventral, sin embargo se ha observado posterior, lateral y algunas veces circunferencial. En cortes axiales presenta forma de media luna o menos frecuente convexo, en el plano sagital se observa como una banda cóncava de grosor variable y aspecto loculado, con el margen anterior generalmente irregular; y extensión de uno a 18 segmentos, siendo más afectada la columna torácica.^{2,3}

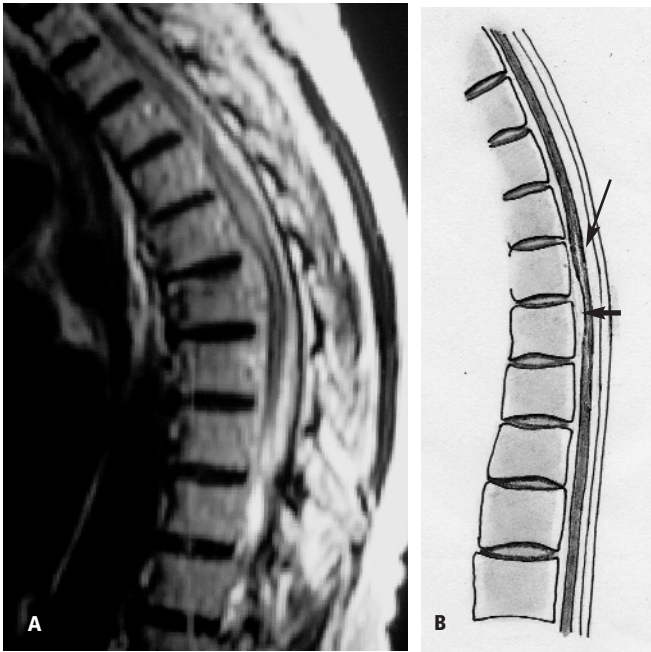


Figura No. 1. a) Corte sagital en secuencia T2 y b) esquema de la columna dorsal. Se observa hematoma subdural posterior en T4 y anterior en T6 (flecha corta), así como hiperintensidad lineal medular (flecha delgada).

Los hematomas epidurales agudos del conducto raquídeo se describen como una masa bien definida y de forma convexa que se adosa al margen óseo del conducto raquídeo, desplaza y comprime al saco y cordón medular; siendo su localización más frecuente a nivel dorsolateral, pero también se han encontrado de localización ventral por Resonancia magnética.³ En la Resonancia magnética el hematoma epidural agudo y subagudo aparece como una colección convexa bien definida con márgenes superior e inferior adelgazados y borde anterior regular en los cortes axiales, claramente separados del cordón medular con extensión craneocaudal menos marcada (dos a cuatro vértebras).

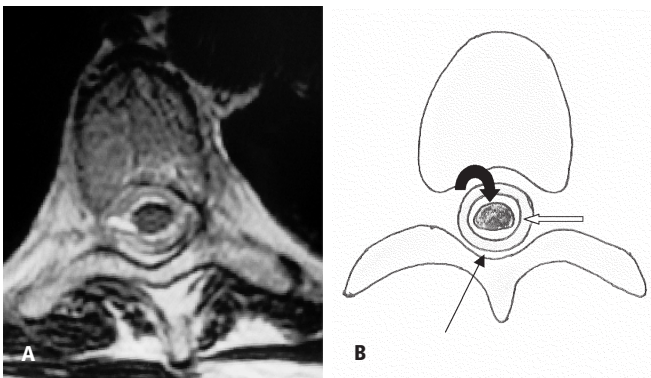


Figura No. 2. a) Corte axial en T2 y b) esquema de columna dorsal (nivel T8) en donde se logran identificar los diferentes espacios: subaracnoideo (flecha curva), subdural ocupado por sangre (flecha recta blanca) y epidural (flecha recta delgada).

En el pasado; el diagnóstico del hematoma del conducto raquídeo se realizaba con base en un alto grado de sospecha clínica y hallazgos mielográficos. La mielografía ha sido usada para detectar lesiones obstructivas, delimitar su extensión e indicar su localización. Debido a la naturaleza invasiva del estudio y a que está con-

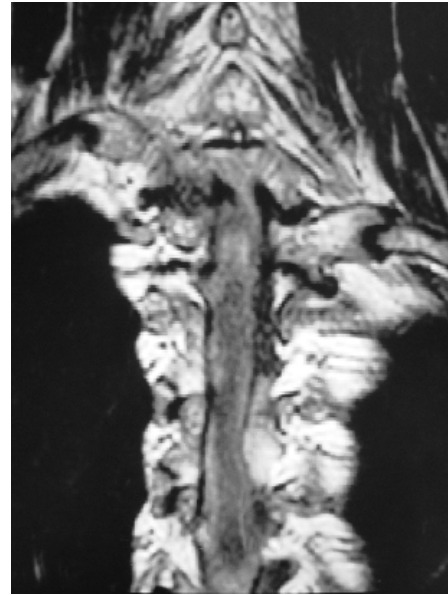


Figura No. 3. Corte coronal en secuencia T2 de columna dorsal alta, se visualiza desplazamiento del cordón medular a la derecha de la línea media por hematoma subdural lateral izquierdo.

traindicado en pacientes con coagulopatías, ya no es utilizado y ha sido reemplazado por otros estudios de imagen como son la Tomografía computada y la Resonancia magnética.

La Resonancia magnética ofrece las ventajas de ser un método no invasivo, con una resolución de contraste superior a la Tomografía computada y habilidad para mostrar el cordón medular en múltiples planos anatómicos.³ Además es el estudio de elección para demostrar isquemia o infarto a nivel del cordón medular, el cual se observa en secuencias ponderadas en T1 como una área hipointensa bien definida en el cordón medular en los niveles correspondientes al déficit neurológico, en secuencias sagitales ponderadas en T2 se observa una imagen lineal hiperintensa en la porción central del cordón medular (Figuras No. 1 y 4). La hiperintensidad en las secuencias T2 reflejan incremento en el movimiento del agua debido a edema citotóxico y vasogénico en la sustancia gris.⁶

En Resonancia magnética el hematoma puede presentar una señal variable, que depende de varios factores entre los que se incluyen: el estado molecular de la hemoglobina (en relación al tiempo de evolución del hematoma), tamaño del hematoma, el hematócrito y el espacio anatómico en el cual ha ocurrido el sangrado. Las características de señal son similares a las reportadas para los hematomas epidurales y subdurales craneales.³

Los hematomas hiperagudos (menos de 24 horas) están formados por oxihemoglobina y sangre semicoagulada, en secuencias ponderadas en T1 son iso o hipointensos al cordón medular e hiperintensos en las ponderadas en T2 (Figura No. 4). En la fase aguda (uno a tres días) la oxihemoglobina ha sido desoxigenada, mientras que los glóbulos rojos permanecen intactos, se produce retracción del coágulo y un aumento del hematocrito es observado, lo que produce una hipointesidad en las imágenes ponderadas en T2 y son ligeramente hipointensos o sin cambios en T1. Durante la fase subaguda precoz (más de tres días) la desoxihemoglobina comienza a oxidarse a metahemoglobina y los glóbulos rojos aun permanecen intactos lo que produce hiperintensidad en la secuencias ponderadas en T1 y una disminución en la señal en las ponderadas en T2. En el hematoma subagudo tardío (más de siete días) los glóbulos rojos se lisan, produciendo un aspecto brillante tanto en T1 como en T2. la fase crónica empieza aproximadamente a las tres semanas, se caracteriza por continuar la desnaturalización oxidativa de la metahemoglobina que produce una señal en imágenes ponderadas en T1 ligeramente menor a la observada durante la fase subaguda.^{7,8}

Una característica particular de las colecciones subdurales agudas es que en secuencias ponderadas en T2 y eco de gradiente presentan una señal hipointensa en la mayor parte de la colección debido a la presencia de desoxihemoglobina, que se localiza entre el coágulo y el cordón espinal, lo que permite hacer un diagnóstico correcto.^{3,9} Además la bue-

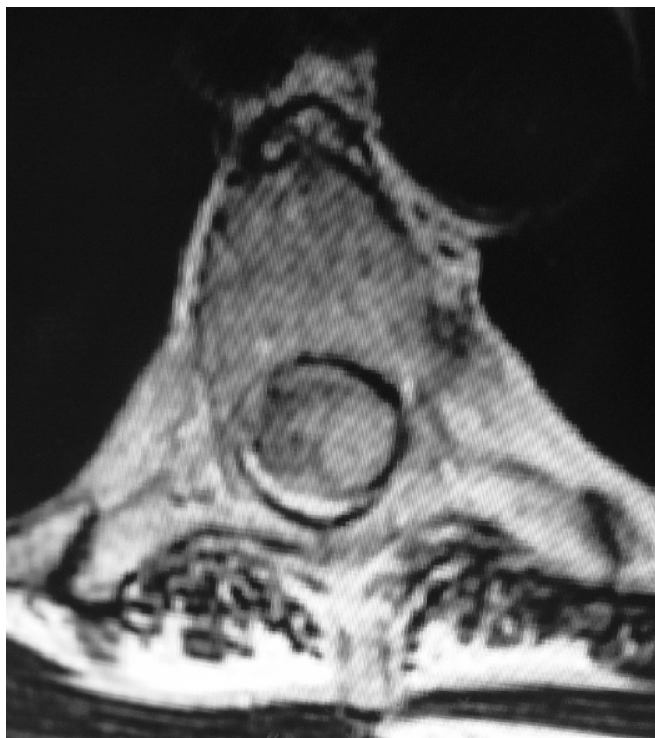

Figura No. 4. Corte axial T2 con evidencia de hiperintensidad central medular y desplazamiento a la derecha por compresión del hematoma subdural.

na visualización de la grasa epidural confirma la localización subdural de la colección (Figura No. 5).² La Resonancia magnética debe determinar la extensión de la lesión y el grado de compresión del cordón medular y cauda equina.³

En etapa temprana una hemorragia a nivel del espacio subaracnoideo puede observarse en el T1 como una hiperintensidad del líquido cefalorraquídeo. Debido a que la sangre se diluye rápidamente en el líquido cefalorraquídeo un hematoma subaracnoideo no puede formarse a menos que exista una hemorragia masiva. Un sangrado agudo rodea el cordón medular y la interfase entre el líquido cefalorraquídeo y el cordón medular se pierde.¹⁰ La Resonancia magnética con contraste debe realizar en casos de sospecha de hemorragia subaracnoidea debido a la incrementada incidencia de tumores y malformaciones vasculares.

El síndrome antifosfolípidos es una de las principales causas de trombofilia, en la cual la trombosis venosa o arterial puede ocurrir. Prevenir la trombosis es uno de los principales objetivos en el tratamiento del síndrome antifosfolípidos. Varios estudios sugieren que el tratamiento anticoagulante debe mantenerse por un largo periodo y que el valor del Rango Internacional Normalizado (INR) debe estar alrededor de tres en pacientes con anticuerpos antifosfolípidos que ya han presentado eventos trombóticos; se ha reportado que cada incremento de uno en el INR esta asociado con un aumento del 42% de los episodios de sangrado; y que el riesgo de hemorragia intracraneal aumenta con un INR entre 3.7 y 4.0.¹¹ Los beneficios de anticoagulación por largo tiempo deben ser valorados contra el riesgo de sangrado. La edad ha sido identificada como factor de riesgo para sangrado en pacientes con síndrome antifosfolípidos, siendo los enfermos mayores de 65 años el grupo de mayor riesgo. La hipertensión arterial descontrolada es otro factor de riesgo para sangrado en pacientes que reciben tratamiento con anticoagulantes. Las interacciones medicamentosas son otro problema clínico en enfermos con anticoagulación crónica, por ejemplo recientemente se ha descrito que la interacción de altas dosis de metilprednisolona intravenosa y warfarina producen un incremento en el INR.¹¹

En el presente caso, la paciente presentaba dos factores de riesgo importantes para el desarrollo de un hematoma subdural; la anticoagulación crónica y la hipertensión arterial sistémica descontrolada. Su presentación fue súbita, caracterizándose por dolor y déficit neurológico, como la mayoría de los casos descritos en la literatura y requirió manejo quirúrgico debido a la severidad del cuadro y la extensión del hematoma. Consideramos que el hematoma subdural del conducto raquídeo debe considerarse en el diagnóstico diferencial en enfermos en tratamiento con anticoagulantes que se presenten con un cuadro clínico de afección medular aguda. La sospecha clínica oportuna apoyada en un método de imagen adecuado como la IRM ofrece la posibilidad de un tratamiento urgente, mejorando el pronóstico funcional del enfermo.

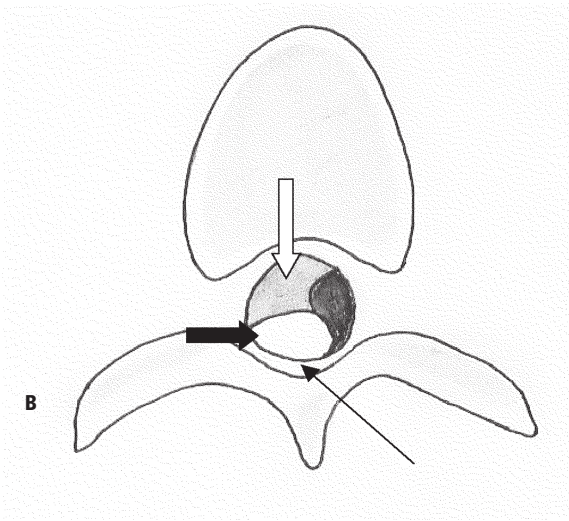
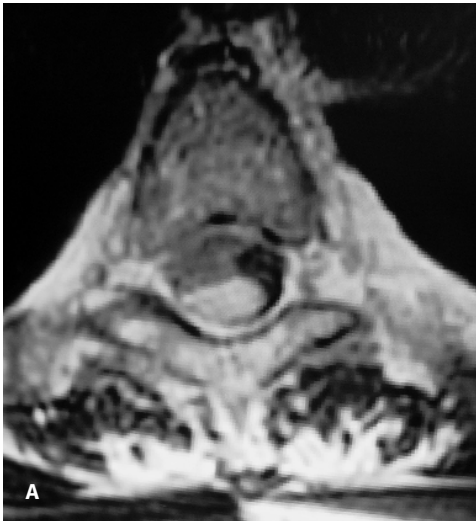

Figura No. 5. a) Corte axial en secuencia T2 y b) esquema de columna dorsal (nivel T4) en donde se observa hematoma subdural posterior (flecha gruesa negra), se logra identificar adecuadamente la grasa epidural (flecha delgada). Cordón medular (flecha blanca).

Referencias

1. Ü Özkan,MS Kemalglu, M Aydin, M Selcuki. Widespread post-traumatic acute spinal subdural haematoma: case report and review of the literature. *Spinal Cord* 2002; 40:304-306.
2. M. Boukobza, D. Haadar, M. Boissonet, J.J. Merland. Spinal Subdural Haematoma: A study of three cases. *Clinical Radiology* 2001; 56:475-480.
3. M Judith, Donovan Post, Jose L. Becerra, Parley W. Madsen, William Puckett, Robert M. Quencer, R.P. Bunge, Evelyn M.L. Sklar. Acute spinal subdural hematoma: MR and CT findings with pathologic correlates. *Am J Neuroradiol* 1994; 15:1895-1905.
4. Xavier Morandi, MD, MSc, Laurent Riffaud, MD, MSc, Emmanuel Chabert, MD, Gill Brassier, MD, PhD. Acute Nontraumatic Spinal Subdural Hematomas in Three Patients. *Spine* 2001; 26:E547-E551.
5. Behzad Eftekhari, Mohammad Ghodsi, Ebrahim Ketabchi, Abbas Bakhtiari, Pardis Mostajabi. Spinal Subdural hematoma revealing hemophilia A in a child: A case report. *BMC Blood Disorders* 2003; 3:2.
6. Claude Manelfe Ed. *Imaging of the Spine and Spinal Cord*. New York: Raven Press, 1992; 596.
7. P Reiner, P.M. Parizel Ed. *Clinical MR Imaging a Practical Approach*. 2da Ed. Springer Verlag Berlin. 1999; 65-72.
8. David D. Stark, William G. Bradley, Jr Ed. *Resonancia Magnetica*. 3ra. Ed. Harcourt. 2000; 1340-1342.
9. Abhaya V. Kulkarni, M.D., Robert A. Willinsky, M.D., Trevor Gray, M.D., Michael D. Cusimano, M.D., Ph.D. Serial Magnetic Resonance Imaging Findings for a Spontaneously Resolving Spinal Subdural Hematoma: Case report. *Neurosurgery*, 1998; 42: 398-401.
10. Thomas E. ST. Amour, Steven C. Hodges, Robert W. Laakman, David E. Tamas Ed. *MRI of the Spine*. New York: Raven Press, 1993; 783-784.
11. G Castellino, MJ Cuadrado, T Godfrey, MA Khamashta, GRV Hughes. Characteristics of patients with antiphospholipid syndrome with major bleeding after oral anticoagulant treatment. *Ann Rheum Dis* 2001; 60:527-530.